

COLLECTION : DOSSIERS MÉDICAUX EUROPHTA



M. Castelain, Dermatologue

S. Fauquier, Ophtalmologiste.

Consultation d'Ophtalmo-Allergologie
Service de Dermatologie
Hôpital de la Timone, Marseille

SÉCHERESSE OCULAIRE ET DERMATOLOGIE

AVANT-PROPOS

OUVREZ L'ŒIL SUR LES PAUPIÈRES !

L'EXAMEN VISUEL DES PAUPIÈRES PEUT VOUS SEMBLER ÉTRANGE CHEZ UN PATIENT SE PLAIGNANT D'UNE SYMPTOMATOLOGIE OCULAIRE. CEPENDANT CET EXAMEN DEVRAIT ÊTRE RÉALISÉ SYSTÉMATIQUEMENT EN CONSULTATION D'OPHTALMOLOGIE.

ON PENSE BIEN ÉVIDEMMENT À FAIRE L'EXAMEN DE LA SURFACE MAIS PAS FORCÉMENT CELUI DES PAUPIÈRES EN CAS DE SÉCHERESSE OCULAIRE. ON IGNORE AINSI LA CAUSE DE NOMBREUX SYNDROMES SECS.

L'EXAMEN VISUEL DES PAUPIÈRES ET DE LA PEAU DU VISAGE DU PATIENT PEUT PARFOIS AIDER À POSER UN DIAGNOSTIC CHEZ UN PATIENT CONSULTANT RÉGULIÈREMENT POUR UN SIMPLE PROBLÈME DE SÉCHERESSE OCULAIRE ET AINSI PROPOSER UNE PRISE EN CHARGE ADAPTÉE.

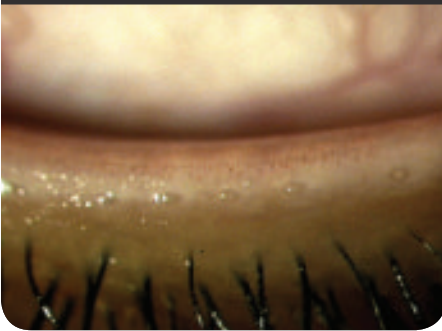
**SÉCHERESSE OCULAIRE ET
DERMATOLOGIE**

SOMMAIRE

DERMATOSES POUVANT S'ACCOMPAGNER DE SÉCHERESSE OCULAIRE	4
1 - LA ROSACÉE	6
2 - LA DERMITE	
■ DERMITE SÉBORRHEIQUE	10
■ DERMITE ATOPIQUE	11
3 - AUTRES DERMATOSES	12
MALADIES OPHTALMOLOGIQUES DEVANT FAIRE RECHERCHER DES SIGNES DERMATOLOGIQUES	14

DERMATOSES POUVANT S'ACCOMPAGNER DE SÉCHERESSE OCULAIRE

Fig. 1 : Orifices des glandes de Meibomius



Les deux grandes pathologies cutanées atteignant les paupières avec des répercussions sur la surface oculaire sont la rosacée et la dermite séborrhéique. Les altérations de la sécrétion séborrhéique existant au niveau cutané se retrouvent au niveau des glandes de Meibomius, qui sont des glandes sébacées modifiées dont les orifices sont visibles au niveau du tarse supérieur et inférieur. Leur rôle est essentiel pour la surface oculaire : elles secrètent les huiles meibomiennes, ou meibum, composé de lipides polaires (phospholipides) et non polaires (esters de cire, cholestérol,

esters de cholestérol) et de protéines (mucines). Le meibum est incorporé au sein du film lacrymal, dont il favorise la stabilité, puis est répandu sur la surface oculaire par les clignements. Ses fonctions sont de limiter l'évaporation de la phase aqueuse, de garder la surface optique claire et de former une barrière contre les micro-organismes et les matières organiques telles que poussières et pollens. Les dysfonctionnements meibomiens favorisent l'instabilité du film lacrymal par déficience lipidique et engendrent ainsi une sécheresse oculaire.

Fig. 2 : Meibographie

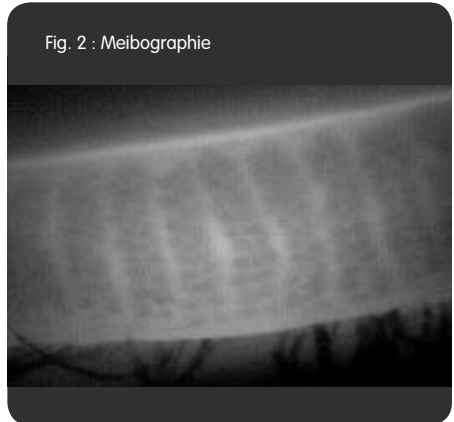


Fig. 3 : Proposition de modèle du film lacrymal humain

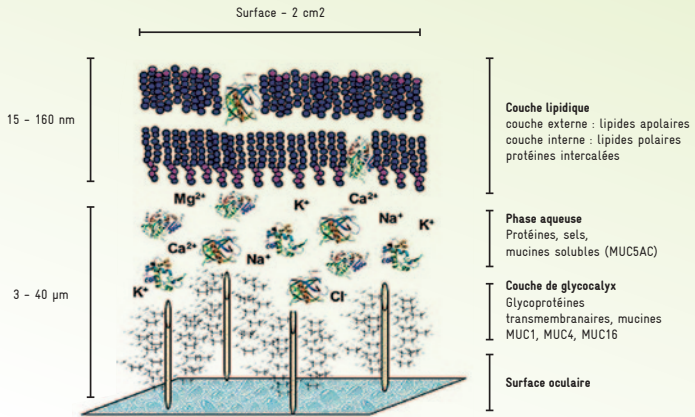
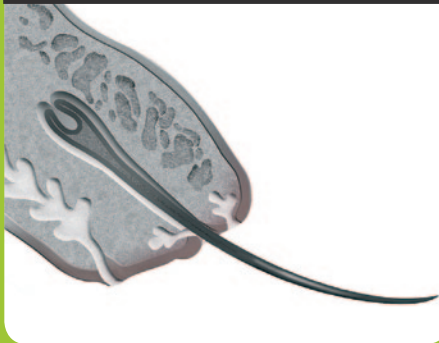

Fig. 4 : Orifices des glandes de Meibomius



1- LA ROSACÉE

Très fréquente, pouvant même atteindre les enfants, toutes les transitions sont possibles entre une forme à nette prédominance dermatologique et une forme oculaire stricte. La quasi totalité des rosacées s'accompagne d'un syndrome sec, et dans environ 30% des cas il existe une allergie surajoutée. Celle-ci sera suspectée en cas d'efficacité insuffisante du traitement de la rosacée et recherchée par un interrogatoire scrupuleux.

La rosacée touche le plus souvent des sujets de carnation, iris et cheveux clairs (d'où le qualificatif trivial de «malédiction des Celtes»). Elle prédomine chez la femme (sex-ratio environ égal à 2) et sa fréquence culmine entre 40 et 50 ans. Sa physiopathologie reste mystérieuse, résultant probablement de l'interaction de facteurs génétiques et environnementaux. L'inflammation dermique

constituant le substrat des manifestations cliniques pourrait provenir d'anomalies de la vascularisation faciale s'accompagnant d'une instabilité vasomotrice. Le rôle d'agents infectieux tels que *Demodex folliculorum* reste controversé. Des travaux récents évoquent des anomalies de l'immunité innée.

Sur le plan dermatologique on distingue différents stades :

- **la couperose** (mélange d'érythrose faciale et de télangiectasies) prédominant au niveau des joues et sur les ailes du nez ;
- **la forme papulo-pustuleuse** avec des papules inflammatoires et des pustules apparaissant sur un fond d'érythème permanent ;
- puis **la forme granulomateuse** centro-fa-

Régime alimentaire dans la rosacée

Éviter : chocolat, café, boissons alcoolisées (toutes), épices (poivre, piment, moutarde), boissons et plats très chauds, tomate cuite (coulis, pizza, ketchup), charcuterie grasse, ail, agrumes, vinaigre.

Fig. 5 : Rosacée et dermite séborrhéique

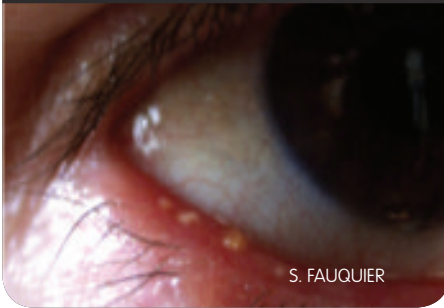
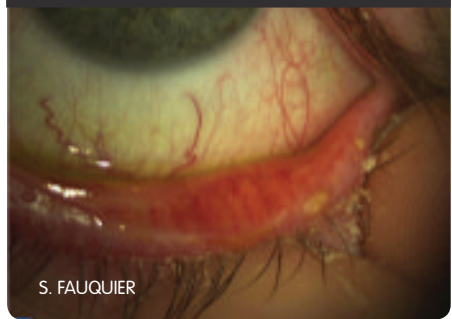


Fig. 6 : Rosacée stade 2

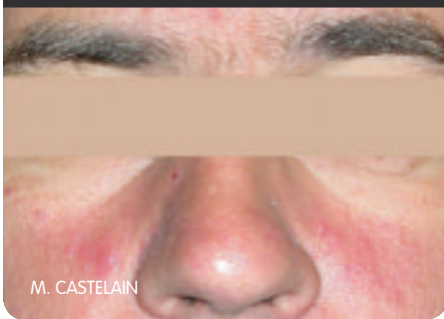

Fig. 7 : Rosacée avec blépharite postérieure et antérieure surinfectée par staphylocoque



ciale (rhinophyma), tardive et atteignant principalement les hommes (plus de 95% des cas), en général après l'âge de 50 ans. Le nez est rouge, augmenté de volume, avec des orifices folliculaires dilatés. La peau s'épaissit progressivement, devient fibreuse et le nez prend l'aspect classique de la « trogne », sans que l'alcool ne soit en cause.

Il faut signaler des formes infantiles de rosacée, souvent frustes sur le plan cutané, mais avec des chalazions à répétition et qui peuvent s'accompagner de kérato-conjunctivite phlycténulaire et dont les macrolides constituent le traitement de choix (les cyclines étant contre-indiquées avant 8 ans). Les soins de paupières sont les mêmes que ceux de la rosacée de l'adulte.

La rosacée est volontiers aggravée par les corticoïdes lorsqu'ils sont utilisés de façon chronique. Les tétracyclines (doxycycline) par voie orale représentent le traitement de référence, associées localement à des crèmes cutanées à base de métronidazole.

Un régime pauvre en irritants et en substances stimulant la vaso-motricité est souvent utile (voir encadré), de même que l'arrêt du tabac.

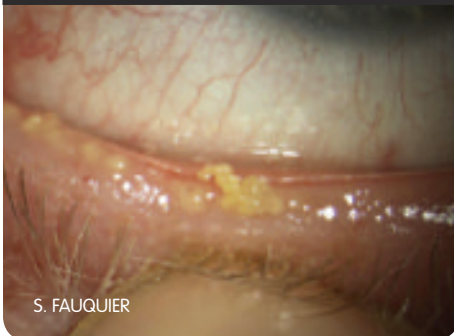
Sur le plan ophtalmologique, la sécheresse oculaire étant quasi inéluctable dans

la rosacée, tout patient atteint de rosacée devrait voir un ophtalmologiste. Le dysfonctionnement des glandes de Meibomius doit être traité par des massages palpébraux et des soins d'hygiène locale, sans lesquels aucune thérapie ne peut être efficace.

La pédagogie du massage des paupières nécessite des démonstrations devant un miroir pour montrer le geste et contrôler sa bonne exécution par le patient. Elle doit généralement être répétée à plusieurs consultations pour être comprise et appliquée correctement.

Le premier temps consiste en un chauffage de 5 à 10 minutes (en fonction de l'épaisseur du meibum) à l'aide de compresses imbibées d'eau chaude ou, plus pratique, de lunettes chauffantes à chaleur humide (Blephasteam®), afin de liquéfier le meibum et de faciliter son expression par le massage. Puis le massage proprement dit consiste à poser le doigt au ras du tarse, en exerçant une pression sur l'oeil durant quelques secondes puis en relâchant. On procède de même de proche en proche le long des paupières supérieure et inférieure. Après le massage, l'hygiène palpébrale et l'élimination des croûtes, squames

Fig. 8 : Meibum pateux provenant d'un dysfonctionnement des glandes de Meibomius



et sécrétions qui encombrant la racine des cils est assurée par des produits émoullissants appropriés (Blephaclean®, Blephagel®) appliqués à l'aide d'une compresse propre.

Le traitement pharmacologique comprend une tétracycline par voie orale, non pas pour son effet antibiotique mais pour son effet anti-inflammatoire et régulateur des glandes de Meibomius, correspondant à une dose inférieure à la dose antibiotique (doxycycline 100 mg, 1 comprimé le soir au repas durant 8 semaines). Ce traitement nécessite une contraception efficace et contre-indique l'exposition solaire (ou nécessite l'utilisation d'un écran 50+) du fait d'un risque de malformations fœtales et de photosensibilisations. En période estivale, l'érythromycine sera préférable, à la moitié de la dose antibiotique. Le traitement local consiste en un

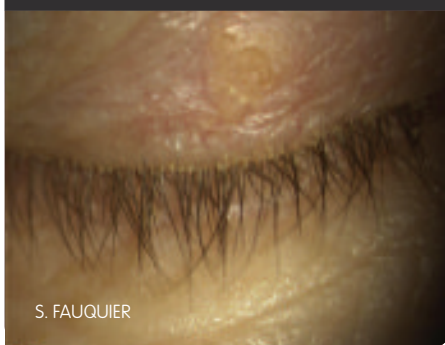collyre antiseptique et un antibiotique topique de 1ère intention. Si l'évolution est bonne après quelques mois, le traitement peut être stoppé, en continuant les massages. Des larmes artificielles sans conservateur de préférence permettent de pallier le syndrome sec. Dans la majorité des cas, il se produit une récurrence après l'arrêt du traitement : les patients doivent en être informés. Il est nécessaire d'expliquer au patient que sa pathologie est chronique et définitive, et qu'il devra se traiter à vie, par les massages quotidiens et les larmes artificielles sans conservateur de préférence. Sur le plan dermatologique, après qu'une rémission a été obtenue par tétracyclines, un traitement d'entretien par application cutanée de crème à base de métronidazole sera conseillé.

DERMITE SÉBORRHÉIQUE

Comme dans la rosacée, la sécheresse oculaire découle du dysfonctionnement meibomien et de l'inflammation oculaire générée. Sur le plan dermatologique, elle s'exprime par un érythème brillant et une desquamation des zones séborrhéiques du visage (front, sourcils, autour du nez notamment), du cuir chevelu et éventuellement du buste, parfois prurigineux. Le traitement repose sur les antifongiques locaux afin de traiter le *Malassezia furfur*, petite levure à tropisme cutané qui trouve dans le sébum un bon milieu de culture. La lutte contre le sébum est plus difficile, elle doit comprendre une bonne hygiène de vie, notamment alimentaire. Le stress est un bon facteur d'aggravation de cette dermatose. Comme dans la rosacée, l'isotrétinoïne est à l'étude à doses faibles comme traitement de fond, mais aggrave la sécheresse oculaire.

Les soins oculaires sont identiques à ceux de la rosacée. Le *Demodex folliculorum*, hôte fréquent des follicules pilo-sébacés et ciliaires dans la rosacée et la dermite séborrhéique, peut aggraver la blépharite. Il est caractérisé par la présence de manchons tubulaires cireux autour des cils des paupières supérieures, ils ne colonisent quasiment pas les paupières inférieures car le follicule ciliaire est trop

Fig. 9 : Manchons ciliaires typique de *Demodex folliculorum*



court. Son traitement fait appel à des cures (applications prolongées) de pommade à la vitamine A sur la base des cils des paupières supérieures (les préparations à base d'oxyde mercurique ayant été supprimées). Le nettoyage des cils se fera également avec des produits émoullissants (Blephaclean®, Blephagel®).

DERMATITE ATOPIQUE

La sécheresse cutanée est un élément fondamental du diagnostic, avec l'altération de la barrière cutanée et les troubles immuno-allergiques (eczéma, rhinite allergique, asthme). Elle s'accompagne fréquemment d'une blépharite, volontiers surinfectée par du *Staphylocoque doré* et souvent compliqué d'ectropion plus ou moins important des paupières inférieures. La conjunctivite allergique est fréquente, parfois grave avec risque de kératite. La sécheresse oculaire dans l'allergie oculaire peut être la conséquence directe de la déstabilisation du film lacrymal par les médiateurs de l'inflammation, et aggravée par l'utilisation au long cours de collyres contenant un conservateur, même si le principal responsable (le chlorure de benzalkonium) est beaucoup moins fréquemment utilisé de nos jours.

Le traitement comprend des larmes artificielles et si nécessaire un collyre anti-allergique. Les surinfections relèvent de traitements antibiotiques locaux. Autant que possible les collyres utilisés doivent être exempts de conservateur.

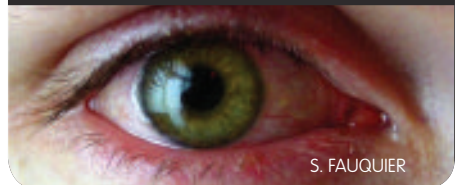
Il existe des formes dégradées, frustes, de meibomite, pouvant entrer soit dans le cadre d'une rosacée à minima, soit d'une blépharite séborrhéique, soit d'une allergie oculaire mineure, s'accompagnant

volontiers de chalazions à répétition et dont le diagnostic précis doit être porté par le tandem Ophtalmologue-Dermatologue afin de ne pas aggraver le tableau avec des corticoïdes au long cours et de prendre en charge de façon précoce la sécheresse oculaire (souvent oubliée ou aggravée par les traitements locaux), non seulement par un traitement symptomatique mais surtout par un traitement étiologique.

Fig. 10 : Ectropion chez un atopique

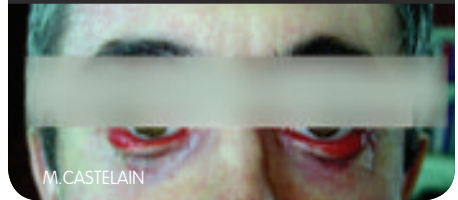

Fig. 11 : Kératoconjunctivite atopique



3 – AUTRES DERMATOSES

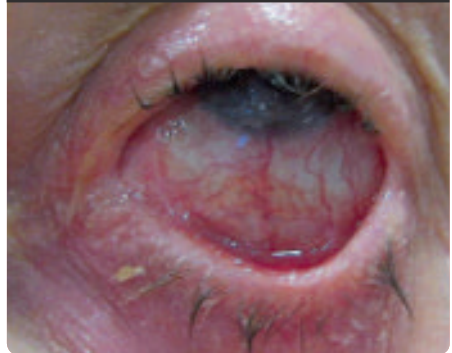- **A - Le psoriasis** : les atteintes ophtalmologiques touchent 10% des malades et sont plus fréquentes en cas d'atteinte articulaire associée. Il s'agit de blépharites, de conjonctivites, d'une sécheresse oculaire, de kératites et exceptionnellement d'uvéïtes. Des blépharites peuvent s'observer de manière isolée lors des rhumatismes psoriasiques. La plupart des topiques utilisés dans le traitement du psoriasis sont irritants et ne peuvent être appliqués sur les paupières. Les dermocorticoïdes de faible puissance peuvent être utilisés (crème à base d'hydrocortisone) pour de courtes périodes, mais comportent un risque de dépendance, puis de glaucome et de cataracte. Certains font faire une UVB-thérapie à leurs malades. Ceux-ci n'utilisent alors pas de lunettes de protection durant la séance, mais se contentent de fermer les paupières. Il existe des formes de sébo-psoriasis (avec blépharite) notamment dans le SIDA, qui se rapprochent d'une dermite séborrhéique et qui doivent être traités comme telle au niveau oculaire.
- **B - Les acnés sévères** sont souvent traitées par isotrétinoïne ; ce médicament entraîne constamment une hypolacrymie qui contre-indique le port de lentilles de contact et peut nécessiter une substitution lacrymale. D'autres médicaments à effet anti-cholinergique ont les mêmes conséquences mais ne font pas partie de la pharmacopée dermatologique.

- **C - Les ichtyoses** sont des maladies héréditaires rares se traduisant par une sécheresse cutanée anormale liée au déficit de la sécrétion sébacée et/ou de la sécrétion sudorale. Il existe plusieurs tableaux de gravité variable. Le diagnostic est la plupart du temps connu dès l'enfance sauf dans les formes très frustes. Les formes diffuses s'accompagnent souvent de sécheresse oculo-palpébrale avec conjonctivite et parfois de kératopathie cornéenne périphérique ; le traitement ne peut être que symptomatique.
- **D - Les toxidermies graves** à type de syndrome de Lyell ou de Stevens Johnson comportent souvent une atteinte sévère oculo-palpébrale évoluant vers la fibrose, ayant comme conséquence un syndrome sec majeur et définitif, nécessitant un traitement substitutif lacrymal permanent, l'occlusion méatique si les voies lacrymales sont perméables, voire l'utilisation de verres scléraux.

MALADIES OPHTALMOLOGIQUES DEVANT FAIRE RECHERCHER DES SIGNES DERMATOLOGIQUES

- **A - Syndrome de Gougerot-Sjögren (et autres connectivites)** : il a été largement évoqué dans le chapitre rhumatologique précédemment publié dans la même série. Les signes cutanés ne sont pas au premier plan.
- **B - Pemphigoïde cicatricielle et autres dermatoses bulleuses auto-immunes** : la sécheresse oculaire peut en être le premier signe, il faut savoir rechercher le comblement des cils de sac conjonctivaux. A la phase chronique, dermatologique, il faut savoir rechercher la sécheresse oculaire et l'existence de symblépharons.

Fig. 12: Pemphigoïde oculaire cicatricielle avec symblépharons et conjonctivite



POUR EN SAVOIR PLUS

1. Nichols K et al. The international Workshop on Meibomian Gland Dysfunction. Invest Ophthalmol Vis Science 2011; 52(4) : 1922-1929
.....
2. Jansen T. Formes cliniques et classification de la rosacée. Ann Derm Venereol 2011 ; 138 : s138-47
.....
3. Rosacée – Dermatite séborrhéique. Ann Dermatol Venereol 2005 ; 132, sup 10 : 183-187
.....
4. Blount BW, Pelletier AL. Rosacea : a common, yet commonly overlooked, condition. Am Fam Phys 2002 ; 66 (3) : 435-40
.....
5. Fleischer AB Jr . Inflammation in rosacea and acne: Implications for patient care. J Drugs Dermatol. 2011 Jun;10(6):614-20
.....
6. Doan S. La sécheresse oculaire de la clinique au traitement. 1 Vol MED'COM Ed Paris 2008, 191 pp
.....
7. Morand J.J. Œil et peau. 1 Vol. Format Utile Ed Saint Maur 2004 176 pp
.....
8. Cribier B. La rosacée. Masson Ed Paris 2002, 111 p
.....
9. Collège des Enseignants de dermato-vénéréologie de France. Dermatite séborrhéique. Ann Dermatol Venereol 2003 ; 130 : 3S186-8
.....
10. Pisella PJ et Fauquert JL. L'allergie oculaire. Rapport annuel des Sociétés d'Ophthalmologie de France. Lamy Ed Marseille 2007
.....
11. Thérapeutique dermatologique. Blépharites
<http://www.therapeutique-dermatologique.org/>

COLLECTION : DOSSIERS MÉDICAUX EUROPHTA



M. Castelain, Dermatologue
S. Fauquier, Ophtalmologiste
Consultation d'Ophtalmo-Allergologie
Service de Dermatologie
Hôpital de la Timone, Marseille

SÉCHERESSE OCULAIRE ET
DERMATOLOGIE